Prostata

P. Rigatti, T.C. Camerota

Anatomia e fisiologia

La prostata è una ghiandola sessuale maschile con localizzazione pelvica extraperitoneale, impari, composta da cellule epiteliali, stromali e in minima parte neuroendocrine (Fig. 121.1). Essa si trova nella piccola pelvi e trae rapporti superiormente con il collo vescicale, inferiormente con il piano pelvico, lateralmente con il muscolo elevatore dell'ano; al suo interno è attraversata dall'uretra nel cui segmento più distale si trova il *veru montanum* (piccolo rigonfiamento in cui si aprono l'utricolo prostatico e i condotti eiaculatori, che originano dalle vescicole seminali). Dal punto di vista morfologico, la prostata è divisa in una porzione periferica (dove tipicamente ha origine la neoplasia maligna) e un adenoma centrale (responsabile delle problematiche minzionali di tipo ostruttivo). Questo organo riceve la propria vascolarizzazione arteriosa da rami dell'arteria iliaca interna, mentre il drenaggio venoso avviene attraverso il complesso venoso dorsale del Santorini. I nervi responsabili dell'innervazione prostatica originano a livello del plesso pelvico, mentre sulla sua capsula esterna decorrono i fasci vascolonervosi che contengono le fibre motorie dirette ai corpi cavernosi penieni. In condizioni fisiologiche, la ghiandola ha una consistenza duroelastica.

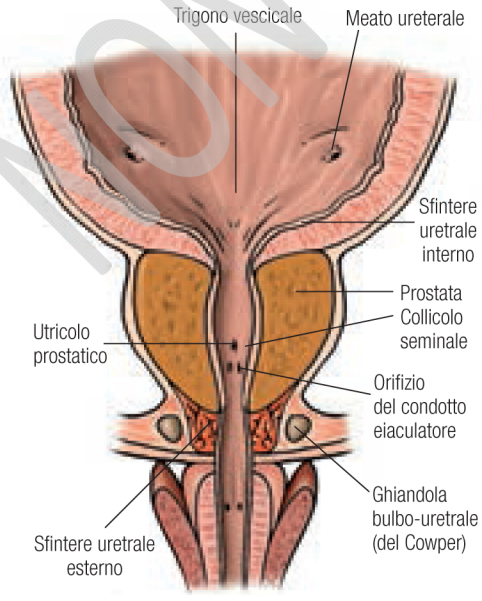

Fig. 121.1. Anatomia della prostata.

A livello prostatico l'enzima 5-α-reddutasi è responsabile della conversione del testosterone libero in diidrotestosterone (forma fisiologicamente più attiva); la crescita delle cellule prostatiche è infatti controllata dal testosterone, dal diidrotestosterone e dagli estrogeni. La ghiandola prostatica ha inoltre la funzione di secernere sostanze che contribuiscono alla formazione del fluido seminale, tra cui l'antigene prostato-specifico o PSA. Tale enzima è una proteasi in grado di regolare la fluidificazione del liquido seminale, ma è molto più noto per il suo utilizzo come marcatore per l'identificazione di patologie tumorali prostatiche.

Infine, in stretta relazione con la prostata, vi sono le vescicole seminali, due formazioni di morfologia piriforme. Esse si trovano sulla parete postero-inferiore della vescica, sopra al retto, lateralmente alla prostata e ai condotti deferenti. Le vescicole hanno un corpo e un collo che, unendosi con il condotto deferente, danno origine al dotto eiaculatore che sbocca a sua volta a livello del collicolo seminale, nell'uretra prostatica.

Neoplasia prostatica

La neoplasia prostatica è oggi la patologia neoplastica più frequentemente diagnosticata negli individui di sesso maschile del mondo occidentale, e rappresenta il secondo *big-killer* nell'uomo dopo il tumore al polmone. In Italia, ogni anno la neoplasia prostatica costituisce il 20,5% di tutti i nuovi cancri incidenti ed è responsabile dell'8,6% dei decessi. La prevalenza di questa malattia incrementa con l'aumentare dell'età e diventa significativa a partire dalla quinta decade di vita, anche se sono sempre più frequenti le diagnosi in individui di 40 anni di età. Questo meccanismo di anticipazione della diagnosi, reso possibile principalmente grazie all'utilizzo routinario del PSA, consente di identificare il tumore alla prostata in stadi sempre più precoci, rendendo possibile percorsi terapeutici che conducono alla guarigione del paziente. Oggigiorno tre diagnosi su quattro avvengono a uno stadio in cui la malattia non è ancora palpabile (pT1c), pertanto essa viene diagnosticata esclusivamente sulla base di un sospetto clinico (andamento del PSA nel tempo).

I principali fattori di rischio per lo sviluppo di tale patologia sono la familiarità (aver avuto un padre, uno zio o un fratello affetto da tale malattia comporta un rischio maggiore di sviluppare il tumore in età precoce), la razza (afroamericani > caucasici), una predisposizione genetica, l'infiammazione cronica, una stimolazione ormonale, le infezioni; come per altre malattie tumorali, studi recenti propongono tra i fattori di rischio anche l'alimentazione (per esempio, alto contenuto di grassi e di calcio, basso intake di vitamina D) e questo giustificherebbe

© 2011 Elsevier Srl. Tutti i diritti riservati.

NON RIPRODUCIBILE