Capitolo 120

Vescica

P. Rigatti, T.C. Camerota

XI

Anatomia

La vescica è un organo pelvico extraperitoneale, pari e mediano, cavo, di forma grossolanamente sferica, ancorato alla parete addominale anteriore mediante l'uraco (dalla cupola vescicale all'ombelico). Tale organo è il "serbatoio" dove vengono raccolte le urine prodotte a livello renale, ed è in grado di svolgere due distinte funzioni: quella di riempimento e quella di svuotamento (è l'unico organo viscerale sottoposto a un controllo centrale volontario completo) (Fig. 120.1).

Quando è vuota, la vescica si trova dietro la sinfisi pubica e trae rapporti:

- superiormente con il peritoneo e, nella donna, con l'utero;
- inferiormente con il piano perineale e, nell'uomo, con la base prostatica;
- posterioremente con il retto;
- anteriormente con la sinfisi pubica;
- lateralmente con le ossa pelviche e con il grasso perivescicale.

Dal punto di vista istologico, la vescica è composta da:

- epitelio di transizione (urotelio), che rappresenta lo strato interno a contatto con le urine;
- connettivo sottoepiteliale, costituito da tessuto connettivo fibroelastico;
- muscolo detrusore (muscolatura liscia);
- sierosa.

Alla base interna della vescica si trova il *trigono*, regione di aspetto triangolare i cui apici sono definiti dagli osti ureterali destro e sinistro e dal meato uretrale interno; fra gli osti ureterali si trova una breve struttura fibrosa chiamata *barra interureterica*. La muscolatura del trigono è composta da uno strato superficiale, che deriva dalla muscolatura liscia longitudinale dell'uretere, da uno strato profondo che si continua con la guaina di Waldeyer (costituita da fasci fibromuscolari che originano a pochi centimetri dall'inserzione ureterale in vescica) e dalla muscolatura detrusoriale. Il tragitto intramurale degli ureteri ha decorso postero-anteriore, latero-mediale, sottomucoso; a mano a mano che la vescica si riempie di urina, si verifica una progressiva distensione della parete a cui consegue una compressione dell'ultima porzione di uretere che, di fatto, si chiude rendendo impossibile un reflusso di urina verso l'alto (Fig. 120.2).

La vascolarizzazione è garantita dalle arterie vescicali superiori, medie e inferiori che originano dal tronco anteriore dell'arteria iliaca interna (o ipogastrica), mentre piccoli vasi secondari possono originare dalle arterie otturatorie, glutea inferiore, uterina o vaginali. Il sistema venoso drena invece direttamente nella vena iliaca interna (o ipogastrica).

Gli aspetti che riguardano l'innervazione e la fisiologia vescicale e minzionale verranno trattati successivamente, nel capitolo relativo all'urologia funzionale.

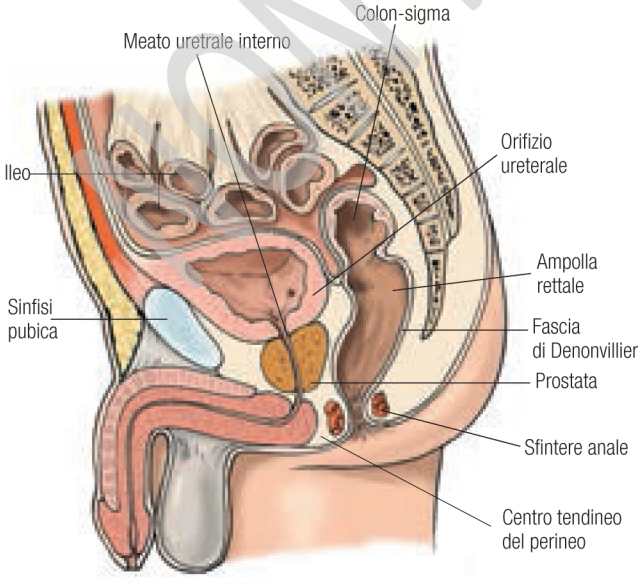

Fig. 120.1. Anatomia topografica della vescica.

Patologie tumorali

Le neoplasie della vescica rappresentano la quarta malattia tumorale per incidenza nell'uomo, la nona nella donna, con un rapporto tra maschi e femmine di 3:1. Il picco di incidenza si verifica nella sesta-settima decade di vita, anche se casi nella quarta e quinta decade non sono affatto infrequenti. L'incidenza di tale malattia è in continuo aumento, anche se la mortalità si sta riducendo.

Dal punto di vista biologico, è stato dimostrato che lo sviluppo e la progressione delle neoplasie vescicali può dipendere da:

- inattivazione di alcuni geni soppressori dei tumori (p53, p16, p21, p27 e il gene RB);
- attivazione di alcuni oncogeni, fra cui RAS e c-myc;
- iperespressione di alcuni geni, fra cui quelli per il recettore dell'EGF.

Classicamente esistono categorie di lavoratori a rischio per lo sviluppo di tale malattia (tipografi, verniciatori, tintori e conciatori), e questo è dovuto all'esposizione ambientale a carcinogeni chimici fra cui le aniline e le amine aromatiche. Ma fra tutti, il più importante fattore di rischio – peraltro modificabile – è rappresentato dal fumo di sigaretta,

© 2011 Elsevier Srl. Tutti i diritti riservati.

NON RIPRODUCIBILE